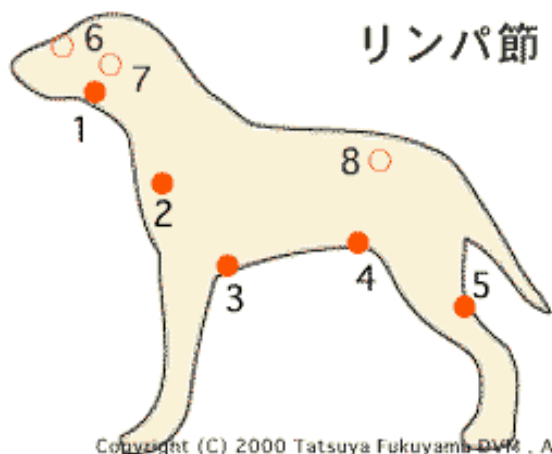


# 悪性リンパ腫

## Lymphoma

悪性のリンパ腫は、一般に疼痛を伴わない、全身のリンパ節の腫脹を起こします。リンパ腫にはいくつかの型があり、胸腺型、消化器型、多中心型、腎臓型、その他の型などに分類されます。

この病気はリンパ肉腫とか、リンパ腫と呼ばれることもあります。



Copyright (C) 2000 Tatsuya Fukuyama DVM, AFP

上の図は犬で触ることのできるリンパ節の位置図です。1番から5番までは普通の状態では触ることができます。6番から8番までは肥大して大きくなると触ることができません。

1. 下顎（かがく）リンパ節
2. 肩甲骨前リンパ節
3. 腋下（えきか）リンパ節
4. 浅鼠径（そけい）リンパ節
5. 膝下リンパ節
6. 顔面リンパ節
7. 咽頭後リンパ節
8. 腸骨リンパ節

リンパ節は触るとコロコロした感触があります。ふだんから軽く触っておくと異常があった場合に気付きやすくなります。触る時には両手で左右を同時に触ると変化の目安に気付きやすくなります。猫もほぼ同じです。参考にしてください。リンパ節は腫瘍の時だけでなく感染や炎症などでも腫れますので注意してください。

### 原因

原因としては、猫では猫白血病ウイルスがその原因としてあげられます。犬の場合もウイルスによる原因が示唆されますが、今のところ明らかにはなっていません。この他、遺伝や発ガン物質が原因として考えられています。

### 症状

腫瘍の発生部位（型）によって多少異なります。リンパ腫が消化管を侵した場合は、下痢、嘔吐、食欲不振を伴った体重減少があらわれます。また、水をよく飲んだり、尿をたくさんしたりする場合は、高カルシウム血症や腎不全を併発している可能性もあります。発熱は細菌の二次的な感染が考えられます。

また、皮膚に病変が現れる場合もあります。この場合は一見すると通常の皮膚炎のように見えるので、難治性

の皮膚炎などは要注意です。その他、呼吸困難など呼吸の様子がおかしい場合は、胸の中のリンパ組織の変化を考えます。時には貧血がみられることもあり、その血液の中には腫瘍細胞が発見されることもあります。

### 診断法

リンパ腫の診断は通常、細胞診ならびに病理組織検査という方法を用いて行われます。また、骨髄検査、レントゲン検査、超音波検査、内視鏡検査によって腫瘍の存在が判ることもあります。

その他、全身状態の把握のために、一般身体検査、血液検査、尿検査なども必要になることがあります。

### 治療法

腫瘍の中でも、悪性リンパ腫は、抗がん剤を用いた化学療法による治療に最も良く反応します。その方法については日々様々な薬剤の組み合わせが考えられていますので、主治医の先生と十分に検討することが必要になります。また、副作用などについても十分に説明を受けてください。

化学療法による治療を行わなかった場合の平均余命は30日～60日と言われているので、可能な限り早期に治療を行うことが必要です。

その他の方法としては、早期で他への転移がない場合は外科的手術が選択されることもあります。また、免疫療法や放射線療法、骨髄移植などの方法が、一般の病院レベルではなく大学病院などで行われることもあります。

### 自宅での看護法

治療は獣医師にまかせるしかありません。自宅では、処方された薬はきちんと投与しましょう。また、化学療法の副作用と思われるような症状が見受けられたら、すぐに主治医の先生に連絡をとりましょう。

### 予防法

猫の場合はその型にもよりますが、猫白血病ウイルスが関与していることが多くありますので、予防注射により猫白血病を予防することがリンパ腫の発生を予防することに役立つでしょう。他には犬も猫も遺伝的血統の排除と発ガン物質への接触を回避することはその発症の可能性を抑制することに役立つと考えられます。また、定期的な健康診断は、その早期発見に役立ちます。

### メモ

日頃から脇のしたや内股を触って異常を感じたら獣医師の診察を受けましょう。